Aus der K. Universitäts-Frauenklinik München.

# Chronik der geburtshilflichen Abteilung vom Jahre 1915

INAUGURAL-DISSERTATION

ZUR

ERLANGUNG DER DOKTORWÜRDE

R. UNIV. BIBLIOTHEEK LEIDEN

IN DER

GESAMTEN MEDIZIN

VERFASST UND EINER

HOHEN MEDIZINISCHEN FAKULTÄT

DER

KGL. BAYER. LUDWIG-MAXIMILIANS-UNIVERSITÄT
ZU MÜNCHEN

VORGELEGT VON

AUGUST SACHSENWEGER.

MÜNCHEN 1917

L. SCHNITZLER & CO., MÜNCHEN, BRIENNERSTRASSE 32.

Gedruckt mit Genehmigung der medizinischen Fakultät der Universität zu München.

---

Referent: Herr Professor Dr. Döderlein, Geh. Hofrat.

Im Jahre 1915 wurden in der geburtshilflichen Abteilung der Kgl. Universitäts-Frauenklinik im ganzen 3102 Frauen aufgenommen, worunter sich 84 Ganz- oder Halbentbundene befanden. Darunter waren 1389 Erstgebärende, 1249 Mehrgebärende und 368 Vielgebärende. Ueber die genaueren Alters- und Geburtenverhältnisse gibt die am Schluße der Chronik befindliche Tabelle eingehenden Aufschluß. Die Jüngstgebärende war ein 14jähriges Mädchen, das am Ende der Schwangerschaft mit leichten Wehen auf den Kreissaal kam. Es war 165 cm groß, der Leibesumfang betrug 84 cm, Beckenumfang 89 cm, Schenkelumfang 52 cm. Die Beckenmaße waren: D. sp. 24 cm, D. cr. 26.5 cm, D. tr. 30 cm, C. ext. 19 cm. Es erfolgte die Spontangeburt eines 48 cm langen und 3100 gr schweren Mädchens, wobei der Damm unversehrt blieb. Wegen leichter Blutung Expression der Placenta. Die gesamte Geburtsdauer betrug 23 Stunden 30 Min., der gesamte Blutverlust 1100 gr. Die Aeltestgebärende war eine 49jährige Elftgebärende, die vor 10 Tagen im 2. bis 3. Schwangerschaftsmonat abortiert und darnach noch mehrmals leicht geblutet hatte. Da jedoch während ihrer viertägigen Beobachtung in der Klinik keine Blutung mehr auftrat und die Temperatur völlig normal war, wurde sie mit der Weisung, bei event. erneuter Blutung wieder zu kommen, entlassen. Die Nächstälteste war eine 48jährige Sechstgebärende, die 5 mal spontan geboren hatte. Vor 14 Tagen sei nach vorhergehender wochenlanger, leichter Blutung die Frucht abgegangen. Da sie seit einigen Tagen wieder leicht blutete, suchte sie die Klinik auf, wo Placentareste instrumentell entfernt wurden. Temperatur stets normal. Die Meistgebärende war eine 46jährige XXIV-para, die im 4. Schwangerschaftsmonat wegen Kreuzschmerzen und dumpfem Druck im Unterleib die Klinik aufsuchte. Die früheren Geburten waren sämtlich ohne Störung verlaufen, 3 mal hatte sie abortiert. 13 Kinder leben noch. Die 24. Gravidität, sowie starke Blutung bei den letzten Aborten bildeten die Indikation zum artificiellen Abort: Einlegung eines Metreurynters mit 70 ccm Flüßigkeit, nach zwei Tagen Ausräumen des Uterus mit der Eizange nach Dilatation des Muttermundes, Spülung, Tamponade. Kein Fieber. Als älteste Erstgebärende fanden sich zwei 45jährige Frauen, von welchen die eine am Ende der völlig beschwerdefreien Schwangerschaft ein lebendreifes Mädchen von 50 cm Länge

und 3250 gr Gewicht spontan gebar. Da nach der Spontangeburt ca. 500 gr Blut nach außen abgingen, wurde die Plancenta nach Credé entfernt. Keine Nachblutung. Die gesamte Geburtsdauer betrug nur 14 Stunden 15 Min. Wochenbett fieberfrei. Die Andere wurde im 3. Schwangerschaftsmonat wegen heftiger Blutung von auswärts eingeliefert. Da sie seit ihrer letzten normalen Regel jeden zweiten Tag leicht geblutet hatte, war sie außerordentlich anämisch, der Puls klein, ca. 160 in der Minute. Da kurz nach ihrer Einlieferung ein Ohnmachts-Anfall eintrat, wobei 50 gr Blut nach außen abgingen, wurde der Uterus sofort ausgeräumt (digitale Lösung von Placentaresten, Curettage, Ausräumung mit der Eizange). 1 ccm Ergotin. Bekämpfung der Anämie durch Abschnürung der Beine, Kochsalz-Infusion und Lichtbogen. In den folgenden Tagen trat Fieber bis 38.0 auf.

Graphische Darstellung der Geburten an der Frauenklinik 1907—1915.

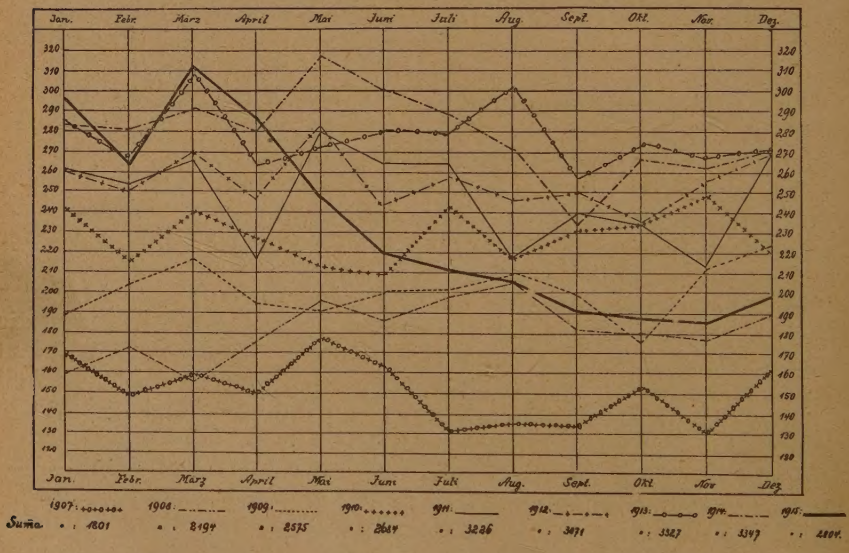


Die Gesamtzahl der in der Klinik geborenen Kinder betrug 2804 (die vor der 28. Woche ausgestoßenen Früchte nicht eingerechnet) und zwar 1374 männlichen, 1430 weiblichen Geschlechtes. Die Zahl der Zwillinge betrug 26, davon drei bei Frühgeburten. Von den totgeborenen Kindern waren 43 maceriert. Vom 1. August 1914 ab zogen Hunderttausende zeugungskräftiger Männer ins Feld hinaus und es war vorauszusehen, daß dies auch in der Geburtenziffer zum Ausdruck kommen

müßte. Es wird daher von größtem Interesse sein, eine graphische Darstellung der Geburtenzahl der letzten neun Jahre zu geben. Dabei zeigt sich die erfreuliche Tatsache, daß die Geburtenzahl in den Monaten Januar, März und April diejenige der vorhergehenden Jahre übertraf. Vom Mai ab werden die Folgen der Mobilmachung auf die Zahl der Geburten evident.

Was die Häufigkeit der Kindslagen betrifft, so fanden sich: Hinterhauptlage 2307 mal, Vorderhauptlage 34 mal, Gesichtslage 8 mal, Stirnlage 5 mal, tiefer Querstand 14 mal, Beckenendlage 85 mal, Schief- und Querlage 25 mal.

Von wichtigeren Entwicklungsstörungen fand sich bei zwei Kindern Hasenscharte und Wolfsrachen, bei 1 Kind Hasenscharte allein, einmal Atresia ani, 3 mal Hydrocephalus, 1 Frühgeburt im 6. Monat erwies sich als ein Anencephalus. Die Mutter war eine 22jährige II.-para. Die 1. Geburt war ein Abortus im 3. Monat. Mit Pemphigus waren 3 Neugeborene behaftet. 2 Kinder zeigten angeborenen Kropf.

Trotz der prophylaktischen Einträufelung eines Tropfens einer 1% igen Argent. acet.-Lösung in den Bindehautsack trat bei 4 Kindern Ophthalmogonorrhoe auf.

Die durchschnittliche Länge der reifen Neugeborenen betrug 50 cm, das durchschnittliche Gewicht 3260 gr. Das größte und schwerste Neugeborene maß 55 cm, das Gewicht betrug 4900 gr. Die Mutter war eine 35jährige XXII.-para. Geburt und Wochenbett verliefen ohne Störung. Ein gleichschweres Neugeborene war 51 cm lang, die Mutter war eine 37jährige V.-para.

Ueber Lage, Geschlecht und Geburtsverlauf der Zwillingskinder ist folgendes erwähnenswert: Von den 26 Zwillingen befanden sich 9 beide in Hinterhauptslage, 5 beide in Beckenendlage. Gleichgeschlechtlich waren 18 Zwillinge, wovon 13 beide männlich und 5 beide weiblich waren. Spontan verlief die Geburt beider Zwillinge in 17 Fällen. Spontangeburt des ersten, operative Entbindung des zweiten Zwillings in 4 Fällen und zwar Entwicklung des zweiten durch Wendung und Extraktion zweimal, durch Extraktion allein zweimal. Entwicklung des ersten Zwillings durch Zange, Spontangeburt des macerierten zweiten in einem Falle. Die künstliche Entwicklung beider Zwillinge war in 5 Fällen notwendig und zwar durch Forceps des 1., Wendung und Extraktion des 2. 4 mal, Hysterostomatomie, Wendung und Extraktion in einem durch Hydramnion komplizierten Falle. In 2 Fällen wurden beide Zwillinge tot geboren. In dem einen Falle waren beide Kinder maceriert, im zweiten Falle erwies sich vorzeitige Placentalösung als Ursache des Todes. In zwei Fällen wurde der erste Zwilling lebend, der zweite tot geboren. Von diesen war einer maceriert. Bei einer Zwillingsschwangerschaft mit

Nephritis wurde der Blasenstich ausgeführt, worauf die Spontangeburt der in Steißlage befindlichen Zwillinge erfolgte. 3 mal war Zwillingsschwangerschaft durch Eklampsie kompliziert, wobei zwei Mütter ihr Leben lassen mußten.

Wegen inkompletten und beginnenden Abortes (Ausstossung der Frucht vor Ablauf der 28. Schwangerschaftswoche) wurden 298 Frauen eingeliefert. Auf die einzelnen Schwangerschaftsmonate verteilten sich die Fälle folgendermaßen:

| | | | |
|---|---|---|---|
| im | I. | Monat | 1 |
| „ | II. | „ | 47 |
| „ | III. | „ | 104 |
| „ | IV. | „ | 49 |
| „ | V. | „ | 43 |
| „ | VI. | „ | 29 |
| „ | VII. | „ | 24. |

Bei 69 Frauen mit inkompletten Abort wurden bei der Einlieferung Temperaturen von 37,6 bis 39,2° festgestellt. Bei 12 hielt sich die Temperatur auch nach erfolgter Ausräumung mehrere Tage bis Wochen auf 38—39°, während bei den übrigen die Entleerung des Uterus Abfall der Temperatur zur Norm zur Folge hatte. Die Therapie des inkompletten Abortes bestand in Ausräumung nach event. Dilatation des Muttermundes, intrauteriner Spülung und Tamponade; die des beginnenden Abortes in Anregung der Wehentätigkeit und Erweiterung des Muttermundes mittels Metreuryse, nur in einem Falle durch Einlegen von Laminariastiften. In 7 Fällen trat mehrtägiges Fieber über 38,2° auf, das nach Uterus-Spülung wieder zur Norm zurückging.

Letal endeten 2 Frauen. Fall I betraf eine 30jährige VI.-p., die im 3. Monat der Gravidität abortiert hatte. Wegen starker Blutung 1 Tag nach dem Abort war sie außerhalb der Klinik tamponiert worden. Da die Blutung trotzdem nicht stand, wurde sie der Klinik überwiesen, wo Placentareste und Blutgerinnsel digital aus dem Uterus entfernt wurden; darnach heiße Uterus-Spülung und Tamponade. Nach 9 Stunden Entfernung der Tamponade, keine Nachblutung. In den folgenden Tagen trat septisches Fieber bis 40,1° auf und am 9. Tage nach der Ausräumung erfolgte der Exitus letalis (puerperale Sepsis). Im II. Falle handelte es sich gleichfalls um septischen Abort. Genauere Beschreibung des Falles auf Seite 22. (J. Nr. 2244.)

In 2 Fällen kam Blasenmole zur Behandlung. Im ersten Falle handelte es sich um eine 26jährige III.-p., die im dritten Monat der Gravität wegen starker Blutung, die bereits 5 Tage bestand, eingeliefert wurde. Die Frau gab an, bereits vor 4 Wochen 3 Tage lang geblutet zu haben. Es wurde eine Blasenmole ausgeräumt und nach Uterus-Spülung tamponiert. Die Temperatur blieb stets normal. Fall II: Die 17jährige

I.-p. suchte im 4. Schwangerschaftsmonat die Klinik auf mit der Angabe, seit drei Wochen fast täglich zu bluten. Kurz nach ihrer Aufnahme wurden spontan reichlich blasige Gewebsteile, sowie Teile der Nachgeburt ausgestoßen. Im Aetherrausch wurden stark stinkende Placentareste digital losgelöst und instrumentell entfernt. Uterus-Spülung, Tamponade. Die Blasenmole saß hauptsächlich in der rechten Tubenecke. Nach dreitägiger Temperatursteigerung bis 38,2° war die Frau bis zu ihrer Entlassung völlig fieberfrei.

Wegen Blutmole und Nephritis kam eine 31jährige VII.-p. im 4.—5. Schwangerschaftsmonat zur Aufnahme, mit bedeutenden Oedemen, stark eiweißhaltigem Urin und 38,3° Temperatur, Die Frau blutete leicht und seit einem Tage bestanden mäßige Wehen. Nach der inneren Untersuchung wurden spontan schmutzig braunrote Massen ausgestoßen. Es wurden mit der großen Eizange im ganzen $^1/_4$ Liter schmutzig-braunrote Blutklumpen und die ebenso gefärbte handtellergroße Placenta entfernt. Hierauf manuelle Ausräumung einer gut erhaltenen Frucht von 14 cm Länge. Uterusspülung, Tamponade. In den folgenden Tagen blieb die Temperatur stets ziemlich hoch. Am 10. Tage verließ die Frau trotz des bestehenden Fiebers die Klinik.

Wegen leichter, seit einigen Tagen bestehender Blutung wurde eine 41jährige VIII.-p. im 4. Schwangerschaftsmonat eingeliefert Von den früheren Geburten waren vier normal verlaufen, einmal Placenta prävia, zweimal Abortus. Es wurde digital eine „Blutfleischmolen-Placenta" ausgeräumt, die dem 3. Monat entsprach. Keine Temperatursteigerung.

Bei einer 31jährigen XI.-p., die 17 Tage nach der Spontangeburt eines lebendreifen Kindes in hochgradig anämischem Zustande wegen ständiger Blutung eingeliefert wurde, wurde als Ursache der fortdauernden Blutung „Placentarpolyp" festgestellt. Der Arzt hatte nach der Geburt des Kindes die Placenta manuell entfernt, darnach blutete die Frau trotz öfters wiederholter Tamponade ständig. Bei der Einlieferung befand sich die Frau in einem desolaten Zustande, Puls fadenförmig etwa 160 i. d. M. Es wurde zunächst rein exspektativ vorgegangen. Die Temperatur war stets normal, die Frau erholte sich zusehends. Da ständig Spuren hellroten Blutes abgingen, wurde 3 Wochen nach der Aufnahme der Uterus mit der Eizange ausgetastet und dabei mehrere bis welschnußgroße, in Organisation begriffene Placentabröckel entfernt. Spülung, Tamponade.

Ich wende mich nunmehr zur Therapie des engen Beckens. Beckenverengerungen I. bis III. Grades konnte ich im ganzen 104mal zählen. Bei engen Becken I. Grades (vera 11—9 cm) war es in 27 Fällen notwendig aktiv geburtshilflich vorzu-

gehen. Bei Beckenverengerung I. Grades geht in der großen Mehrzahl der Fälle bei exspektativem Verhalten die Geburt spontan vor sich. Auch bei Verengerung des Beckens II. Grades mit einer Conjugata vera von 9—7,5 cm besteht die natürlichste Therapie immer im Abwarten, soferne nicht dringliche Indikationen vonseiten der Mutter oder des Kindes ein sofortiges aktives Vorgehen erheischen. Bei der Beckenverengerung II. und I. Grades bilden demnach meist die Folgen der verlängerten Geburtsarbeit für das Kind, nämlich starke Verlangsamung oder Beschleunigung der kindlichen Herztöne auch während der Wehenpausen, sowie Abgang mekoniumhaltigen Fruchtwassers die Indikation zur operativen Beendigung der Geburt. Bei einer Conjugata vera von 7,5—5 cm ist eine Entbindung per vias naturales nur nach Verkleinerung des kindlichen Schädels möglich (relative Indikation zur Sectio Cäsarea), während bei Becken mit einer Conjugata vera unter 5 cm auch ein zerstückeltes Kind auf natürlichem Wege nicht entwickelt werden kann. In diesem Falle muß der Kaiserschnitt vorgenommen werden, da anders Mutter und Kind zugrunde gehen (absolute Indikation zum Kaiserschnitt).

Bei der Behandlung des engen Beckens kam im Berichtsjahr 30 mal der extraperitoneale, 3 mal der transperitoneale Kaiserschnitt, 6 mal die Tarnier'sche Zange, 9 mal die Naegelesche Zange als selbständige Operation, 6 mal Wendung und Extraktion, einmal Hysterostomatomie und 4 mal Hebosteotomie zur Anwendung.

Die hohe Zange wurde bei Beckenverengerung I. Grades 4 mal, bei Beckenverengerung II. Grades zweimal benutzt und zwar 3 mal in Verbindung mit der Döderlein'schen Hebosteotomie. Sämtliche Kinder lebten, bei zwei Frauen trat im Wochenbett mehrtägiges Fieber über 38,2° auf; bei einer war ascendierende Gonorrhoe Ursache des dreiwöchentlichen Fiebers. Das Kind der Betreffenden erkrankte an Ophthalmo-Blenorrhoe.

Die Naegele'sche Zange als selbständiges Instrument kam bei engen Becken I. Grades 9 mal, bei Trichterbecken mit tiefem Querstand einmal zur Anwendung. Ein Kind war bei der Geburt tot, eines war bei der Geburt asphyktisch und starb nach einer Viertelstunde, ein drittes starb nach 2 Stunden an angeborener Lebensschwäche. Bei einem Neugeborenen bestand linksseitige Facialis-Lähmung. Bei einer Frau stellte sich viertägiges Fieber bis 39,3° ein. In einem Falle trat Sepsis auf. Trotz Totalexstirpation und Venenunterbindung erfolgte der Ex. let. Schilderung des Falles Seite 27.

Die Wendung und Extraktion des Kindes wurde bei rachitisch-plattem Becken I. Grades einmal ausgeführt, wobei II. Gesichtslage die Indikation bildete, bei Beckenverengerung II. Gra-

des 4 mal. In einem Falle machte die Extraktion des großen Kopfes bedeutende Schwierigkeiten; nachdem die Zange am nachfolgenden Kopf angelegt wurde, gelang die Extraktion spielend. In einem anderen Falle war die pulsierende Nabelschnur vorgefallen. Wendung und Extraktion gestalteten sich sehr schwierig, wodurch es zum Bruch des linken kindlichen Unterschenkels kam. Bei einer 35jährigen II.-p. mit rachithisch-plattem Becken II. Grades, bei der 1914 durch extraperitonealen Kaiser ein lebendreifes Kind gewonnen wurde, wurde diesmal nach prophylaktischem Anlegen der Gigli'schen Drahtsäge gewendet und extrahiert. In allen Fällen wurde ein lebendes Kind auf natürlichem Wege erzielt, in keinem Falle trat Fieber auf.

Die Hebosteotomie nach Döderlein kam im Berichtsjahr einmal bei allgemein verengtem Becken I. Grades und 3 mal bei rachitisch-plattem Becken II. Grades zur Ausführung, wobei es in jedem Falle gelang, ein lebendreifes Kind auf natürlichem Wege zu entwickeln. Das Wochenbett verlief bei sämtlichen Hebosteotomierten tadellos, sämtliche Frauen wurden nach 17—19 Tagen mit ausgezeichneter Gehfähigkeit entlassen. 3 mal wurde als Hilfsinstrument die hohe Zange benutzt, einmal Wendung und Extraktion des Kindes. Es handelte sich hierbei um eine 35jährige III.-p. mit einer Conj. diag. von 10 cm 1. Geburt 1910; Wendung und Extraktion, Kind tot. 2. Geburt 1912; künstliche Frühgeburt im 7. Monat, Kind nach einem Tage tot. 3. Geburt: Hebosteotomie nach Döderlein, Wendung und Extraktion. Da der Muttermund nicht ganz erweitert war, wurde eine 4 cm lange Incision in der vorderen Muttermundslippe gemacht. Das Kind reitete auf der Nabelschnur. Beim Versuch, die Nabelschnur über das Bein zu streifen, riß sie ab. Sofortiges Abklemmen der Nabelschnur und Vollendung der Extraktion. Eine starke Blutung aus einem Clitoris-Riß wurde durch Naht zum Stehen gebracht. Das Kind war 53 cm lang, 4100 gr schwer. Das Wochenbett verlief völlig fieberfrei, die Wunde heilte per primam.

Die beim engen Becken am häufigsten angewendete entbindende Operation ist der extraperitoneale Kaiser, der bei Beckenverengerung I. Grades 10 mal, II. Grades 16 mal, III. Grades 4 mal ausgeführt wurde, während transperitoneal nur 3 mal vorgegangen wurde. 3 mal wurde im Anschluß daran die Sterilisation durch Tubenunterbindung, zweimal die Totalexstirpation ausgeführt. In 4 Fällen erfolgte der Exitus letalis der Mutter, es sollen deshalb diese Fälle kurz geschildert werden.

Im ersten Falle handelte es sich um eine 37jährige V.-p., bei der bereits vor 2 Jahren der extraperitoneale Kaiserschnitt ausgeführt worden war, nachdem bei den vorhergehenden Ge-

burten weder mit der Zange noch durch die künstliche Frühgeburt ein lebendes Kind erzielt werden konnte. Bei der jetzigen Entbindung war wiederum beabsichtigt, extraperitoneal zu operieren: bei dem Versuche, die Peritonealfalte aufzusuchen, zeigte es sich jedoch, daß die von dem früheren Kaiserschnitt herrührenden Narben ein extraperitoneales Vorgehen ausschlossen, sodaß das Abdomen eröffnet werden mußte. Mit der Zange wurde ein lebendreifes Kind extrahiert. Obwohl wegen einer leichten Bronchitis nur Chloroform verwendet worden war, traten am Tage nach der Operation unter Temperatursteigerung die Erscheinungen einer Pneumonie auf. Infolge des starken Hustens platzte 4 Tage nach der Operation die Bauchwunde; es quollen mit rahmigen Eiter belegte Dünndarmschlingen aus dem Abdomen hervor, welche nach Reinigung mit physiologischer Kochsalzlösung im Aetherrausch reponiert wurden. 6 Stunden darnach erfolgte der Exitus letalis.

II. Fall: 20jährige I.-p., bei welcher das Mißverhältnis zwischen Becken (Conjug. vera 9,3 cm) und kindlichem Kopf die Indikation zum extraperitonealen Kaiser bildete. Es traten hohe Temperaturen mit mehreren Schüttelfrösten, Thrombophlebitis, Blutspucken mit den übrigen Zeichen einer Lungenembolie auf. Die Bauchwunde war völlig aufgegangen, zeigte aber frische Granulationen. Vier Wochen nach der Operation erfolgte der Tod mit folgender path.-anatomischer Diagnose: Thrombose der Venen des linken Plex. uter., der linken Hypogastrien und Femoralis, puriforme Erweichung einiger thrombotischer Venen im linken Parametrium. Aeltere Embolie der rechten Lungenarterie mit totaler Obliteration des Lumens zum rechten Unterlappen mit anämischen und hämorrhagischen Infarkten. Fibrinöse Pneumonie und Pleuritis beider Unterlappen. Parenchymatöse Degeneration des Myocards und der Nieren. Verfettung der Leber, Anaemie sämtlicher Organe.

Im III. Falle handelte es sich um eine 125 cm große 32jährige II.-p. Die Beckenmaße waren: D. sp. 22, D. cr. 24, D. tr. 29,5, C. ext. 16.5, diag. 7 cm. 1. Geburt 1914, wobei durch klassischen Kaiser ein lebendreifes Kind erzielt wurde. Mai 1915 kam die Frau am Ende der Schwangerschaft mit kräftigen Wehen auf den Kreissaal. Während der Schwangerschaft hatte sich in der Bauchnarbe eine mannskopfgroße Hernie gebildet, in welcher ein Teil des Uterus, sowie Darmschlingen zu fühlen waren. Es wurde wiederum der transperitoneale Kaiser ausgeführt und ein 54 cm langer, 3400 gr schwerer, lebendfrischer Knabe mit der Zange entwickelt; im Anschluß daran Totalexstirpation unter Zurücklassen des rechten Ovars; Plastik der Bauchdecken. Nach anfänglich völlig ungestörtem Wochenbett erkrankte die Frau an einer Pleuro-Pneumonie, der sie am 17. Tage erlag.

IV. Fall: Die 31jährige III.-p. wurde am Ende der Schwangerschaft mit kräftigen Wehen eingeliefert. Muttermund kleinhandtellergroß, Becken leer, in der stehenden Blase eine Hand fühlbar. Es handelte sich um Querlage. Da die Frau ein lebendes Kind wünschte, wurde zum Kaiserschnitt geschritten. Beim Versuche, die Peritonealfalte nach oben zu schieben, riß das Peritoneum ein und der tastende Finger konnte feststellen, daß sich die Umschlagfalte tief unten hinter der Symphyse befand .Es wurde deshalb transperitoneal vorgegangen, das lebendreife Kind an einem Fuß extrahiert, die Placenta manuell gelöst, der Uterus mit Dermatolgaze tamponiert und diese zur Scheide herausgeleitet. Auf eine nicht aufgeklärte Weise blätterte sich das Ligamentum latum auseinander und in der Tiefe der auseinander gewichenen Blätter entstand eine starke, von der A. uterina herrührende Blutung. Nach Umstechung dieser blutete es in der Tiefe aus einem zweiten Gefäß weiter und es gelang erst nach vieler Mühe, die Blutung in dem morschen Gewebe zu beherrschen. Da sich inzwischen das ganze Lig. latum von der Uteruswandung abgelöst hatte, wurde von einer Vernähung Abstand genommen und die Total-Exstirpation des Uterus unter Zurücklassung beider Ovarien vorgenommen. Am folgenden Tage erfolgte der Exitus letalis.

Die Perforation des Kindes wurde bei engem Becken 5 mal ausgeführt. In 2 Fällen schloß sich fieberhaftes Wochenbett an.

In einem Falle wurde bei einer 33jährigen V.-p. mit rhachitisch-plattem Becken III. Grades wegen verschleppter Querlage Decapitation, Evisceration und Cranioklasie des lebenden Kindes vorgenommen. I. Geburt 1906: Perforation, Wochenbettfieber, II. Geburt: Forceps, Kind tot, III. Geburt: Wendung und Extraktion, Kind tot, Wochenbettfieber, IV. Geburt: künstliche Frühgeburt, Kind lebt. In der gegenwärtigen Schwangerschaft machte der Arzt im 8. Monat einen Wendungsversuch, nachdem er schon 3 Wochen vorher zwecks Einleitung der künstlichen Frühgeburt eine Sonde eingeführt hatte. Die Wendung gelang jedoch nicht; wegen Dehnung des unteren Uterinsegmentes erfolgte die Einlieferung in die Klinik. Befund: Muttermund geöffnet, starker Kontraktionsring, kindliche Herztöne hörbar. In der Scheide der stark geschwollene linke Arm sichtbar, Arm und Schulter völlig unbeweglich eingekeilt. Das Anlegen des Decapitationsinstrumentes war bei dem engen Becken und der festen Umschnürung des Uterus sehr schwierig. Da die Extraktion am vorgefallenen Arm nicht gelang, wurde auch der rechte Arm heruntergeholt. Darnach wurde die obere Brustapertur mit der Siebold'schen Scheere eröffnet und die Evisceration vorgenommen. Versuche, den großen Kopf mit Busch's Kephalotrypter zu fassen, mißlangen. Erst nach Perforation durch ein Auge war es möglich, den Zweifel'schen

Kranioklasten anzulegen und den Kopf zu entwickeln. Die ganze Operation hatte eine Stunde in Anspruch genommen.

In 1 Falle wurde bei engem Becken I. Grades und doppelseitiger Hüftgelenkluxation die künstliche Frühgeburt (IX. Monat) eingeleitet.

Die Placenta praevia kam 25 mal zur Beobachtung und Behandlung und zwar 3 mal bei I.-para, 5 mal bei II.-p., 3 mal bei III.-p., 2 mal bei IV.-p., 3 mal bei V.-p., je 2 mal bei VI.- und VII.-p., 3 mal bei VIII.-p., je einmal bei XI.- und XIII.-p. Im VI. Monat der Gravidität wurden 2, im VII. 1, im VIII. 8, im IX. und X. je 7 Frauen eingeliefert. In einem Falle fand sich Plac. praev. tot. als zufälliger Befund bei Ausführung der künstlichen Frühgeburt. Diese Frau kam zum Exitus letalis. (Beschreibung dieses Falles Seite 15.) Von der prinzipiell geltigen Therapie: sofortige Beendigung der Schwangerschaft wegen der das Leben der Mutter bedrohenden Blutung wurde eine Ausnahme gemacht. Es handelte sich um eine 31 jährige VIII.-p., die im 8. Schwangerschaftsmonat wegen ständiger geringer Blutung die Klinik aufsuchte. Unter Bettruhe und ständiger Tamponade wurde abgewartet. Nach 20 tägigem Aufenthalt in der Klinik erfolgte die Spontangeburt eines lebenden Knaben von 47 cm Länge. Wochenbett fieberfrei, Mutter und Kind wurden in bestem Wohlbefinden entlassen.

In 3 Fällen erfolgte die Spontangeburt eines lebendreifen Kindes. 15 mal wurde die Schwangerschaft durch Hysterostomatomie beendet, dabei 12 mal Wendung und Extraktion, 3 mal Zange am nachfolgenden Kopf. Die Wendung nach Braxton Hicks mit Extraktion bezw. Dauerzug wurde 6 mal ausgeführt. In einem Falle wurde bei Plac. praev. das lebende Kind perforiert.

5 Kinder waren bereits bei der Geburt tot, 20 Kinder wurden lebend geboren, von denen jedoch noch 7 in der Klinik infolge angeborener Lebensschwäche verstarben. Von den Müttern gingen an dieser unheilvollen Komplikation der Schwangerschaft 4 zugrunde.

Fall I: Die 35 jährige V.-para, deren frühere Geburten sämtlich normal verlaufen waren, wurde im 9. Schwangerschaftsmonat wegen heftiger Blutung in stark ausgeblutetem Zustande eingeliefert. Sofortige Entbindung durch Hysterostomatomie, Wendung und Extraktion. Naht der Wunde, Uterustamponade. Während der Uteruskörper gut kontrahiert war, blutete es aus dem unteren Uterinsegment trotz vorgenommener Eisenchloridtamponade und Aortenkompression mittelst des Momburg'schen Schlauches beständig weiter, sodaß, um keine Zeit zu verlieren, sofort die Totalexstirpation des Uterus und des linken Ovars in typischer Weise vorgenommen wurde.

Nach vier Tagen begann die Frau zu fiebern und 19 Tage nach der Operation erfolgte der Ex. let.

Sektionsbefund: Parametraner Absceß, Phlegmone der vorderen Bauchwand mit fistulösem Durchbruch nach außen. Eitrige, fibrinöse Pleuritis rechts. Gangränosierende Pneumonie des Unter- und Mittellappens. Lungenödem. Allgemeine parenchymatöse Degeneration der Organe.

Im 2. Fall handelte es sich um eine 30jährige II.-p., die im 10. Schwangerschaftsmonate eingeliefert wurde. Die Frau gab an, seit 4 Wochen ständig zu bluten. Sofortige Entbindung durch Hysterostomatomie, Wendung und Extraktion nach Perforation des Kopfes, nachdem die Nabelschnur bereits pulslos war. Am folgenden Tag erfolgte der Tod der in vollständig ausgeblutetem Zustande eingelieferten Frau.

Fall III: Die 37jährige II.-p. kam am Ende der Schwangerschaft zu Fuß in die Klinik mit der Angabe, seit Beginn der Schwangerschaft stets leichte Blutungen gehabt zu haben. Wehen waren bisher nicht aufgetreten. Temp. 36,7°. Bei der inneren Untersuchung war der Muttermund für einen Finger durchgängig, ganz nach hinten war Placentagewebe zu fühlen. Am folgenden Tage erfolgte die Spontangeburt eines lebendreifen Mädchens in I. H. H. L. Da etwa 300 gr Blut nach außen abgingen, und der Fundus uteri drei Querfinger oberhalb des Nabels stand und sich schwammig anfühlte, wurde 5 Minuten nach der Geburt des Kindes die Placenta nach Credé exprimiert, worauf zwei größere Blutgerinnsel folgten. Trotz 4 ccm Ergotin, Austastung und fester Tamponade des Uterus blutete es beständig weiter. Der Fundus uteri stand in Nabelhöhe, der Uteruskörper war mäßig hart. Trotz Autotransfusion, Lichtbogen und Campher-Injektion erfolgte $1^1/_2$ Stunden nach der Geburt der Tod der Mutter.

Der 4. Fall betraf eine 25jährige II.-p., die in den letzten 2 Monaten sehr häufig ohnmächtig wurde. Nach einem abermaligen Ohnmachtsanfalle in einem öffentlichen Lokale erfolgte ihre Einlieferung in die Klinik. Der Uterus entsprach in der Größe dem 5. Schwangerschaftsmonat; es bestanden weder Blutungen noch Wehen, die Temp. war normal. Die Frau klagte über Schmerzen im ganzen Leib und besonders über Druckschmerzhaftigkeit im Epigastrium. Die Adnexe waren frei. Da Erbrechen mit Blutspuren auftrat, wurde die Diagnose auf Ulcus ventriculi gestellt. Trotz entsprechender Therapie (Nahrungsentziehung, Nährklistiere, Natrum bic., Bism. subn.) nahm die Anämie und Schwäche beständig zu; es traten heftige Leibschmerzen ohne peritonitische Symptome auf. Wegen des sehr reduzierten Allgemeinzustandes wurde die Unterbrechung der Schwangerschaft beschlossen, wobei Plac. praev. tot. vorgefunden wurde. Hysterostomatomie, Wendung und Extraktion

nach Perforation des Kopfes. Bei der manuellen Entfernung der Placenta blutete es sehr stark. Am gleichen Tage erfolgte der Ex. let. Sektionsbefund: Außer hochgradiger Anämie aller Organe fand sich an der Pars pylorica ein kleiner Tumor, der sich mikroskopisch als eine versprengte Pankreasanlage erwies.

In 7 Fällen trat im Wochenbett Fieber über 38,5° auf, das in einem Falle 67 Tage andauerte mit zahlreichen heftigen Schüttelfrösten. Zweimal waren zurückgebliebene Placentareste, einmal Bronchitis und einmal Polyarthritis Ursache des hohen Fiebers.

Eine andere, das Leben der Mutter in hohem Maße gefährdende Komplikation der Schwangerschaft, die Eklampsie, kam im Berichtsjahre 22 mal zur Behandlung. Die Therapie bestand im Allgemeinen in reichlichem Aderlaß, kombinierter Morphium-Chloralhydrat-Behandlung nach Stroganoff, Luminal, reichlicher Flüssigkeitszufuhr in Verbindung mit Magenspülung, operative Beendigung der Geburt. In 6 Fällen bestanden die eklamptischen Anfälle auch nach erfolgter Geburt in unverminderter Heftigkeit weiter.

In 9 Fällen erfolgte die Geburt spontan, darunter 3 Totgeburten; 1 Kind war maceriert III. Grades. Die Zange wurde in 12 Fäller zur Entwicklung des Kindes benutzt, davon 3 mal als Hilfsinstrument beim vaginalen und zweimal beim extraperitonealen Kaiser. Der extraperitoneale Kaiser wurde bei Eklampsie zweimal, die Hysterostomatomie mit Wendung und Extraktion 3 mal ausgeführt.

In 3 Fällen wurde Eklampsie bei Zwillingsschwangerschaft beobachtet. Zwei dieser Frauen kamen zum Exitus. Fall I: Die 21 jährige III.-p. wurde völlig entbunden in die Klinik eingeliefert wegen eklamptischer Anfälle, die erst nach der Spontangeburt der Zwillinge aufgetreten waren. Der Eiweißgehalt des Urins betrug bei der Aufnahme $12^0/_{00}$. Temp. 38.5°. Am folgenden Tage erreichte das Fieber bereits 40,2°; nach 11 tägigem Krankenlager erfolgte der Tod an Aspirations-Pneumonie.

Fall II: Die 23 jährige I.-p. wurde im 10. Schwangerschaftsmonat wegen Nierenentzündung mit hochgradigen Oedemen eingeliefert. Zwei Tage nach der Aufnahme setzten kräftige Wehen ein. Wegen großer Unruhe der Frau wurde der Dämmerschlaf eingeleitet Da die großen Labien infolge der Oedeme über faustgroß waren, wurden sie am folgenden Tage punktiert. Am Nachmittag traten zwei heftige eklamptische Anfälle von $^3/_4$ Min. Dauer auf. Sofortige Beendigung der Schwangerschaft mittelst der Kielland'schen Zange. Darauf stellte sich eine zweite Fruchtblase; Sprengung derselben, Wendung und Extraktion eines macerierten Knaben. Nach der Entbindung traten keine Anfälle mehr auf. Vom dritten Wochen-

bettstage an trat hohes Fieber auf bis 40°. Eine beim Forceps vorgenommene Muttermundsincision begann zu eitern, ebenso entleerte sich aus dem Uterus mißfarbener übelriechender Eiter. Unter zunehmender Schwäche und den Symptomen einer Peritonitis erfolgte 12 Tage nach der Entbindung der Tod. Sektionsbefund: Ausgedehnte Vereiterung des Cavum Retzii, Naht der Cervix nicht sufficient, septische Endometritis.

Im III. Falle von Zwillingsschwangerschaft mit Eklampsie wurde der erste Zwilling mit der Zange, der zweite durch Wendung und Extraktion entwickelt. Beide Kinder lebten bei der Geburt, das zuletzt geborene ging jedoch eine Stunde nach der Geburt an Blutung aus dem Nabel zugrunde. Die eklamptischen Anfälle hielten noch zwei Tage nach der Geburt an, wobei ein Anfall die selten lange Dauer von 12 Minuten aufwies. Am dritten Tage fühlte sich die Frau wieder völlig wohl, der Urin wurde spontan gelassen und enthielt kein Eiweiß mehr. Mutter und Kind wurden gesund entlassen.

In einem Falle wurde von der bisher eingeschlagenen Therapie: Beendigung der Schwangerschaft und Stroganoff-Behandlung Abstand genommen. Es handelte sich um eine 36jährige II.-p., die im 7. Monat der Schwangerschaft eingeliefert wurde mit der Angabe, außerhalb der Klinik bereits zwei Anfälle gehabt zu haben. Der Urin war stark eiweißhaltig. Temp. normal. In der Klinik wurden noch zwei weitere Anfälle beobachtet. Außer einem Aderlaß von 600 ccm wurden keine weiteren therapeutischen Maßnahmen vorgenommen. Da keine weiteren Anfälle auftraten, wurde ruhig abgewartet bis nach 6 Wochen die Spontangeburt eines lebenden Knaben von 46 cm Länge erfolgte, der jedoch am 2. Lebenstage infolge angeborener Lebensschwäche starb.

Im ganzen gingen an dieser unheilvollen Komplikation der Schwangerschaft 5 Frauen zugrunde.

Fall I: Die 34jährige I.-p. wurde am Ende der Schwangerschaft mit kräftigen Wehen eingeliefert. Außerhalb der Klinik waren 3 Anfälle von je 1 Min. Dauer aufgetreten. Temp. 37,5°. Puls 140. Der mittels Katheter geleerte Urin enthielt 15‰ Eiweiß. Es bestanden starke Oedeme. Die Conj. diag. maß 11 cm. Die kindlichen Herztöne waren regelmäßig. Es wurde sofort der extraperitoneale Kaiserschnitt ausgeführt und mit der Zange ein lebendreifes Kind extrahiert. Das Peritoneum wurde nicht eröffnet. Der Gesamtblutverlust bei der Operation betrug 400—500 gr. Auch nach der Entbindung traten die Anfälle in unverminderter Heftigkeit auf, innerhalb 2 Stunden wurden fünf schwere Anfälle von 1—2 Minuten Dauer beobachtet. Die weitere Therapie bestand in Luminal 0,5, Digalen 1 ccm, reichlicher Flüssigkeitszufuhr in Form von Lindenblütentee verbunden mit Magenspülung, intravenöser Infusion

von 700 gr Ringerlösung. 4 Stunden nach der Operation wurden mittels Katheters 50 ccm stark blutigen Urins gewonnen. Die Temperatur war inzwischen auf 39,2° gestiegen. Nach 1 Stunde wurde abermals katheterisiert, wobei sich nur wenige ccm fast reinen Blutes entleerten. Da durch die Cystoskopie festgestellt werden konnte, daß die Nieren nicht secernierten, wurde am gleichen Tage die Decapsulation der linken Niere ausgeführt. Eine halbe Stunde nach der Operation erfolgte der Tod.

Fall II und III sind bereits vorher bei Besprechung der Eklampsie als Komplikation der Zwillingsschwangerschaft geschildert.

Fall IV: Die 38jährige XIV.-p. wurde im 8. Schwangerschaftsmonat mit 39,1° Temp., leichten Oedemen und stark eiweißhaltigem Urin in einem tief komatösen Zustande eingeliefert. Der sie begleitende Ehemann gab an, seine Frau habe in der vergangenen Nacht 10 heftige Anfälle gehabt, nachdem sie sich bisher in der Schwangerschaft völlig wohl befunden hatte. Wehen bestanden nicht, kindliche Herztöne waren nicht hörbar, der Muttermund für einen Finger durchgängig. Die Therapie bestand in Stroganoff, Aderlaß, intravenöser Infusion von Kochsalzlösung. Diese Therapie schien anfänglich zum Ziele zu führen, da die Frau 4 Stunden frei von Anfällen blieb. Am Abend trat ein schwerer Anfall auf, wobei der Zustand so drohend wurde, daß einige künstliche Atembewegungen gemacht werden mußten. Während der Nacht und am folgenden Tage erholte sich die Frau, sie wurde völlig orientiert, nahm spontan sehr viel Flüssigkeit zu sich. Am Abend des folgenden Tages setzten jedoch die Anfälle erneut ein und wiederholten sich mit ständig zunehmender Heftigkeit, sodaß am dritten Tage nach der Einlieferung zur operativen Entbindung geschritten wurde. Durch Hysterostomatomie, Wendung und Extraktion erfolgte die Geburt eines 40 cm langen und 1500 gr schweren, macerierten Mädchens. Nach 5 Min. wurde die Placenta exprimiert. Dieselbe war in den zentralen Partien stark ödematös, an den Randpartien gelblich-braun verfärbt mit alten Blutgerinnseln (vorzeitige Lösung der Placenta). Die Beendigung der Schwangerschaft blieb jedoch gänzlich ohne Einfluß auf die eklamptischen Anfälle. Nach dem 46. Anfalle konnte die Atmung nicht mehr in Gang gesetzt werden.

Im V. Falle handelte es sich um eine 18jährige I.-p., die mit kräftigen Wehen in tiefem Koma mit 38,5° eingeliefert wurde. In der Klinik erfolgte fast alle 5 Min. ein schwerer Anfall, die auch nach der Geburt eines lebendreifen Mädchens mittels Forceps mit derselben Häufigkeit noch 2 Tage lang auftraten. Wegen großer Unruhe mußte die Frau längere Zeit in Narkose gehalten werden. Die Frau kam bis zu dem am dritten

Tage erfolgenden Tode nicht aus dem komatösen Zustande heraus. Die Temp. war nach der Entbindung auf 40,0° gestiegen.

In einem Falle von Eklampsie, wobei der extraperitoneale Kaiser ausgeführt wurde, schloß sich eine typische Sepsis an. Die 24jährige I.-p. wurde am Ende der Schwangerschaft in tiefem Koma eingeliefert. Die Temperatur war normal, das Kind lebte, Becken geräumig. Nach dem 7. Anfall in der Klinik erfolgte die Beendigung der Schwangerschaft durch extraperitonealen Kaiser, Entwicklung des Kindes mit der Zange, manuelle Placentalösung, Tamponade des Uterus. Das Peritoneum wurde nicht eröffnet. Die Entbindung war ohne Einfluß auf die eklamptischen Anfälle. Der Urin war äußerst spärlich, beim Kochen desselben erstarrte die ganze Flüssigkeitssäule. Uebersicht über die Therapie: 1. Operative Entbindung, dabei ca. 10 ccm Blutverlust. 2. Stroganoff. 3. Magenspülung und Einführung von 500 ccm Lindenblütentee durch die Nasensonde. 4. Venae sectio 400 ccm. Die Anfälle sistierten erst am 3. Tage nach der Entbindung, die Besinnung kehrte erst am 5. Tage wieder. Am 3. Tage stieg die Temp. auf 40,7°. In den folgenden 36 Tagen bestand hohes Fieber von 39,0—41,5° mit zahlreichen Schüttelfrösten. Während dieser Zeit magerte die Frau zum Skelett ab, die Haut wurde blaßgelb, sodaß die Hoffnung auf Genesung sehr gering war. Allmählich wurden jedoch die Temp. niedriger und die Tagesschwankungen geringer. Nach 68tägigem Aufenthalte in der Klinik konnte die Frau auf ihren Wunsch hin entlassen werden, obwohl noch abendliche Temperatursteigerungen vorhanden waren.

In einem Falle wurde die Eklampsie-Therapie durchgeführt, obwohl es sich, wie aus dem weiteren Verlaufe hervorging, wahrscheinlich um eine schwere Epilepsie handelte. Die Frau wurde am Ende der Schwangerschaft wegen Krampfanfällen, die schon seit Wochen bestanden, eingeliefert. Die in der Klinik beobachteten Anfälle begannen mit einem kurzen Schrei, dann folgte tiefe Bewußtlosigkeit mit tonischen, zuletzt wenigen clonischen Zuckungen unter festem Zusammenbeißen der Zähne. Während des Anfalles erfolgte unfreiwilliger Abgang von Urin. Nach dem Anfalle kehrte sofort das volle Bewußtsein zurück, auch urinierte die Frau in der anfallsfreien Zeit spontan. Im Urin waren nur Spuren von Eiweiß nachweisbar. Es erfolgte die Spontangeburt eines lebendreifen Mädchens.

Von den abnormen Kindslagen bildet die Querlage das wichtigste Geburtshindernis. Im ganzen kamen 23 Fälle zur Einlieferung, wobei nur 3mal die Geburt spontan vor sich ging. Dies war nur dadurch möglich, daß die Kinder maceriert III.° waren. Im 1. Falle handelte es sich um eine Zwil-

lingsschwangerschaft, bei welcher der lebendfrische erste Zwilling mit der Zange entwickelt wurde, während sich die Geburt des macerierten zweiten spontan vollzog. Bei einer Frühgeburt im 7. Monat, wobei das Kind maceriert III.$^0$ war, erfolgte die Geburt conduplicato corpore. Im III. Falle vollzog sich die Geburt spontan, nachdem das lebendreife Kind auf den Fuß gewendet worden war. In allen übrigen Fällen wurde das Kind auf operativem Wege entwickelt und zwar 8 mal durch Wendung und Extraktion, 5 mal durch Hysterostomatomie mit Wendung und Extraktion, wobei wegen Schwierigkeit bei der Extraktion einmal die Zange am nachfolgenden Kopf angelegt wurde; 7 mal Decapitation und Kranioklasie. Der transperitoneale Kaiser wurde bei engem Becken und Querlage zweimal ausgeführt, im Anschlusse daran wurde der Uterus total exstirpiert Die Frau kam zum Ex. let. Im 2. Falle wurde wegen erfolgter Uterusruptur totalexstirpiert; die Frau wurde geheilt entlassen (Siehe Seite 24). In 3 Fällen von verschleppter Querlage wurde das Kind decapitiert. Zweimal fand sich Querlage mit Nabelschnurvorfall, einmal mit Arm- und Nabelschnurvorfall, in allen Fällen wurde die Decapitation ausgeführt. In 3 Fällen war Placenta praevia durch Querlage kompliziert, wobei in jedem Falle durch Hysterostomatomie, Wendung und Extraktion ein lebendes Kind entwickelt wurde. Zwei dieser Kinder verstarben jedoch in den folgenden Tagen. In einem dieser Fälle wurde die Zange am nachfolgenden Kopf angelegt. 11 Kinder waren bei der Geburt tot, 4 verstarben noch innerhalb der Anstalt. Von den Müttern starb nur eine, bei welcher die Totalexstirpation ausgeführt wurde. 6 Frauen hatten im Wochenbett mehrtägiges Fieber über 38$^0$.

Von den 11 Kindern in Gesichtslage wurden 8 spontan geboren, 1 perforiert und 2 durch Forceps entwickelt. 1 Kind war bei der Geburt tot.

Von den 6 Kindern in Stirnlage wurden 3 spontan geboren, 2 mit der Kjelland'schen Zange entwickelt, wovon eines bei der Geburt tot war. In 1 Falle wurde nach vergeblichem Zangenversuch die erste Stirnlage manuell in 1. H. H. L. umgewandelt und nun das Kind mit der Zange entwickelt.

Von den 32 Kindern in Vorderhauptlage wurden 1 mit der Nägele'schen, 1 mit der Scanzoni'schen und 4 mit der Kjelland'schen Zange entwickelt, die übrigen spontan geboren. Sämtliche Kinder lebten. Von den 93 Kindern in Beckenendlage wurden 24 durch Extraktion entwickelt, bei 28 wurde der Veit-Smellie'sche Handgriff angewendet. In 1 Falle wurde der nachfolgende Kopf perforiert. In 5 Fällen war bei Beckenendlage die Nabelschnur vorgefallen. 9 Kinder waren bei der Geburt tot.

Nabelschnurvorfall fand sich im ganzen 23 mal. Die Therapie war je nach dem einzelnen Falle verschieden. 12 Kinder wurden tot geboren. In 5 Fällen fand sich Nabelschnurvorfall bei engem Becken, wobei 1 Kind perforiert, 1 decapitiert, 1 mit Hydrocephalus nach Punktion extrahiert wurde. Durch extraperitonealen Kaiser wurde 1 lebendes Kind gewonnen. Durch Wendung und Extraktion wurden 4, durch Extraktion allein 3 Kinder entwickelt. In einem Falle von verschleppter Querlage mit Nabelschnurvorfall wurde das Kind decapitiert. In 2 Fällen von Frühgeburt kam die Metreuryse in Anwendung.

Die vorzeitige Lösung der normal sitzenden Placenta, eine sowohl das Leben des Kindes als auch der Mutter bedrohende Geburtsanomalie, kam 8 mal zur Beobachtung, darunter einmal bei Zwillingsschwangerschaft und einmal kompliziert durch Atonia uteri. Als entbindende Operation kam 3 mal die Zange, 2 mal Hysterostomatomie, Wendung und Extraktion zur Ausführung Zwei lebensunfähige Frühgeburten und 1 reifes Kind wurden tot geboren. Zwei Mütter hatten im Wochenbett mehrtägiges Fieber.

Die in den meisten Fällen ungefährliche Nabelschnurumschlingung am Nacken, Hals und Rumpf fand sich im ganzen 223 mal, in 5 Fällen wurde wahrer Knoten der Nabelschnur festgestellt.

Die manuelle Entfernung der ganz oder teilweise zurückgebliebenen Placenta wurde 62 mal vorgenommen, nachdem der Credé'sche Handgriff auch in der Narkose versagt hatte. In jedem Falle wurde nach diesem Eingriff der Uterus ausgespült und tamponiert. Nach 4—6 Stunden wurde die Tomponade wieder entfernt. In 28 Fällen trat nach diesem Eingriff mehrtägiges Fieber über 38,0° auf, in 3 Fällen bestanden Temp. über 39,0° länger als 3 Tage. Letal endeten 3 Frauen.

Fall I: Die 30jährige VI.-p. wurde im 3. Schwangerschaftsmonat wegen Blutung eingeliefert. Die Frau war bereits außerhalb der Klinik tamponiert worden. Die Therapie bestand in manueller Entfernung von Placentaresten und Blutgerinnsel aus dem Uterus, heißer Uterus-Irrigation und Uterus-Scheiden-Tamponade. Erst nach 9 Stunden wurde die Tamponade wieder entfernt. Während bei der Aufnahme normale Temperatur bestand, trat am folgenden Tage hohes remittierendes Fieber bis 41° auf mit Tagesschwankungen bis 3,5°. Collargol-Injektionen, Aspirin und Eisblase hatten keinen Erfolg. Am 9. Tage erfolgte der Ex. let.

Im II. Falle handelte es sich um eine 33jährige III.-p., bei welcher der Hausarzt die Placenta manuell gelöst hatte. Bereits am Tage darnach traten 2 Schüttelfröste auf mit hoher Temp., weswegen die Einlieferung in die Frauenklinik erfolgte. Nach dreiwöchentlichem Aufenthalt in der Klinik ging die Frau

an Puerperal-Sepsis zugrunde. Sektionsergebnis: septische puerperale Endometritis, subacute septische Peritonitis, großer, linksseitiger, paranephritischer Abszeß. Eitrige Thrombose der V. femoralis und spermat. int. Embolische Abszesse in der Niere.

Fall III betraf einen septischen Abort im 4. Monat der Schwangerschaft, bei welchem eine bereits in Fäulnis übergegangene Placenta ausgeräumt wurde. Bald nach der Ausräumung ging die Frau an Sepsis und Peritonitis zugrunde.

Keiner dieser 3 Fälle ist der Klinik zur Last zu legen, da in den beiden ersten Fällen die Ausräumung außerhalb der Klinik vorgenommen wurde, während im 3. Falle die Placenta bereits in Fäulnis übergegangen war.

In den letzten Jahren geht das Bestreben der Frauenklinik dahin, die künstliche Frühgeburt, die früher in der geburtshilflichen Therapie eine so große Rolle spielte, soviel wie möglich einzuschränken. Im extraperitonealem Kaiserschnitt, der Hebosteotomie und der Hysterostomatomie stehen dem Geburtshelfer Operationen zur Verfügung, bei welchen die Wahrscheinlichkeit, ein lebendreifes Kind zu erzielen, 100% beträgt, während die Mortalität der Mütter bei der hochausgebildeten Technik des extraperitonealen Kaisers in Verbindung mit der modernen Aseptis auf wenige Prozent gesunken ist.

Dieser Gesichtspunkt war auch maßgebend, als eine 29-jährige IV.-p. mit rhach.-plattem Becken II.—III.$^0$, die vom Arzt in die Klinik geschickt wurde, um durch Einleitung der künstlichen Frühgeburt ein lebendes Kind zu erhalten, da es ihm bisher nicht gelungen war, ein lebendes Kind zu erzielen. Es wurde der Frau vorgeschlagen, ruhig bis zum Ende der Schwangerschaft zu warten und dann zum extraperitonealen Kaiser wieder zu kommen. Nach 4 Wochen wurde die Operation vorgenommen und ein lebendreifes Kind von 52 cm Länge und 3000 gr Gewicht gewonnen. Gleichzeitig wurde die Frau durch doppelte Tubenunterbindung sterilisiert. Wochenbett fieberfrei. Mutter und Kind wurden 13 Tage nach nach der Operation in bestem Wohlbefinden entlassen

In 2 Fällen wurden Gravide wegen dekompensierter Herzklappenfehler vom Krankenhaus zwecks Einleitung des artific. Abortes eingewiesen. In den übrigen Fällen bildeten zweimal aufs höchste reduzierter Ernährungszustand, 12 mal Blutung, 4 mal Nephritis, 3 mal Hydramnios, 4 mal vorzeitiger Blasensprung, zweimal Hyperemesis, einmal 24. Gravidität und starke Blutung bei den letzten Aborten, einmal Portio Careinom, einmal große Beschwerden dadurch, daß der äußere Muttermund im Introitus vaginae stand, die Indikation zum künstlichen Blasenstich bezw. zur Metreuryse und Ausräumung und 3 mal kam die Hysterostomatomie mit Wendung und Extraktion, einmal

Hysterostomatomie, Wendung und Perforation des nachfolgenden Kopfes bei Abort im IV. Monat zur Anwendung. Zwei Frauen kamen zum Ex. let. (Siehe bei Plac. pr. und Ca.)

In 3 Fällen bildeten Dermoidkystome ein Geburtshindernis.

Fall I. Die 22jährige I.-p., die in der Schwangerschaft keine Beschwerden hatte, wurde mit kräftigen Wehen eingeliefert. Der Urin war stark eiweißhaltig. Trotz guter Wehen ging die Geburt nicht vorwärts. — Dämmerschlaf. — Bei der inneren Untersuchung fühlte man im kleinen Becken als direktes Geburtshindernis zwischen hinterer Scheiden- und vorderer Rectumwand einen kindskopfgroßen, prallen, cystischen Tumor, durch den die Scheidenwand derart nach vorne gedrückt wurde, daß der untersuchende Finger nur mit Mühe zum Muttermund und vorliegenden Kindesteil gelangen konnte. Es wurde sofort die Kolpotomia posterior mittels Thermokauter ausgeführt. Bei dem Versuche, das diagnostizierte Ovarialkystom zu punktieren, entleerte sich $^1/_2$ Liter stinkende, eiterähnliche Flüssigkeit, der bald auch büschelweise Haare folgten. Der Tumor erwies sich als ein Dermoidkystom, das nach Lösung der Verwachsungen exstirpiert wurde. Der Versuch, nach Beseitigung des Hindernisses das Kind mit der Zange zu entwickeln, mißlang sowohl mit der Nägele'schen als auch mit der Tarnier'schen Achsenzugzange. Daher Perforation des lebenden Kindes und Extraktion desselben mit dem Zweifel'schen Kranioklasten. Im Wochenbett traten mehrere Tage Temp. über $38^0$ auf.

Im II. Falle gelang es nach Exstirpation des klein-kindskopfgroßen Dermoidkystoms per kolpotomiam posterior, welches das Tiefertreten des Kopfes unmgölich gemacht hatte, ein lebendes Kind mit der Zange zu entwickeln. Im Wochenbett mehrtägiges Fieber. Mutter und Kind wurden gesund entlassen.

Im III. Falle ging nach anfänglich eingekeiltem Dermoidkystom schließlich doch die Spontangeburt eines lebendreifen Kindes vor sich. Der Tumor war zwei Faust groß, auffallend teigig. Wochenbett o. B.

Bei einer 44jährigen IV.-p. mit dekompensiertem Vitium cordis bildete ein cervicales Myom ein Geburtshindernis. Das Kind wurde mit dem Blot'schen Dolch perforiert, das Gehirn ausgespült und nach Hochschieben des Myoms gelingt die Anlegung des Zweifel'schen Kranoklasten und die Extraktion leicht. Wochenbett o. B.

Ich möchte im folgenden die Uterusrupturen und Uterusperforationen kurz schildern.

Im I. Falle kam es bei einer 23jährigen II.-p. zur Uterusruptur an der hinteren Wand des unteren Uterinsegmentes, welches infolge einer im Alter von 17 Jahren ausgeführten Ventrofixation des Uterus übermäßig gedehnt wurde. I. Ge-

burt 1913, spontan, Kind lebt. Die Frau kam am 15. II. 15 mit schwachen Wehen auf den Kreis-Saal. Das Kind lebte und befand sich in II. Querlage. Das Becken war allgemein verengt $I^0$. Da die Wehen wieder aufhörten, verließ sie nach zwei Tagen die Anstalt. Am 8. III. wurde sie mit der Diagnose: spontane Uterusruptur eingeliefert. Sofortige Laparotomie. Das bereits abgestorbene Kind wurde an einem aus der Rupturstelle herausragenden Füßchen gänzlich herausgezogen, der Uterus selbst unter Zurücklassung des rechten Ovars totalexstirpiert, Spülung der Bauchhöhle mit reichlich physiologischer Kochsalzlösung, Schluß der Scheide, Unterbindung der Stümpfe, Peritonisierung der Wundflächen, Schluß der Bauchhöhle. Die Heilung der Wunde nahm einen glatten Verlauf. 18 Tage nach der Operation trat $40{,}7^0$ Fieber auf, das 4 Tage andauerte, nach Eröffnung eines parametranen Abszesses per vaginam mit der Schere aber sofort zur Norm sank. Am 8. IV. wurde die Frau geheilt entlassen.

Fall II: Die 38jährige V.-p. wurde völlig entbunden mit virulenter Uterusruptur eingeliefert mit der Mitteilung des Arztes, er habe einen Wendungsversuch bei Tetanus uteri und bereits drohender Ruptur gemacht. Schon beim ersten Einführen der Hand sei die Ruptur erfolgt. Er habe die Extraktion des Kindes beendet und nach fester Uterusscheidentamponade die sofortige Einlieferung angeordnet. Die Frau selbst gab an, daß die Blase schon vor einigen Tagen gesprungen sei, da trotz kräftiger Wehen die Geburt nicht vorwärts ging, habe der hinzugezogene Arzt nach einem mißlungenen Zangenversuch gewendet. Temperatur bei Aufnahme $38{,}9^0$, Puls 130, Leib druckempfindlich. Die früheren Geburten sämtlich spontan. Sofortige Laparotomie. Die Bauchhöhle war mit frischem Blut erfüllt, der Uterus in seiner ganzen Hinterfläche vom äußeren Muttermund bis nahe zum Fundus rupturiert, die Ränder der Rupturstelle zerfetzt. Die Placenta lag in der freien Bauchhöle in der Gegend der Leber. Der Uterus wurde mit sämtlichen Adnexen abgetragen, Toilette der Bauchhöhle. Nach 10 Tagen Exit. let.

Fall III: Die 29jährige III.-p. wurde im 3. Schwangerschaftsmonat wegen Blutung, die seit 10 Tagen bestand, eingeliefert. Die Frau hatte bis vor wenigen Tagen wegen Anteflexio uteri ein Pessar getragen, durch welches an der vorderen Scheidewand ein 5 Markstück großes Dekubitalgeschwür erzeugt worden war. Temp. normal. Bei der Einlieferung keine Blutung. Am folgenden Tage wurde der Uterus ausgeräumt. Nach Dilatation mit geschützten Hegar'schen Stiften wurde der 8 cm lange, ganz frische Fötus in 3 Teilen mit der stumpfen Eizange entfernt. Mässige Blutung. Da die Placenta als noch adhärent angenommen wurde, wurde der Zeigefinger in den

Uterus eingeführt, wobei ein für die Fingerkuppe durchgängiges Loch dicht unter dem inneren Muttermund nach dem Douglas zu führend, festgestellt wurde. Die sofort vorgenommene Laparotomie bestätigte die Diagnose. Die Placenta wurde aus der Perforationsstelle der Cervix ausgeräumt. Da in der hinteren Wand des Uterus ein haselnußgroßes Myom gefunden wurde, wurde die Totalexstirpation des Uterus unter Zurücklassung des linken Ovars vorgenommen. Die Heilung ging ohne Störung vor sich, sodaß die Frau nach 17 Tagen entlassen werden konnte.

Im IV. Falle kam es zu einer inkompletten Ruptur wahrscheinlich in alter Uterusnarbe bei manueller Placentalösung bei einer 41 jährigen XIV.-p. Wegen vorzeitigen Blasensprungs und der damit gegebenen Infektionsgefahr wurde die künstliche Frühgeburt in der Klinik vorgenommen durch Herunterholen des rechten Fußes, anschlingen desselben und Dauerzug. Geburt eines toten Kindes. Da Credé auch in Narkose nicht gelang, erfolgte manuelle Placentalösung. Beim Lösen einiger noch leicht adhärenter Cotylen wurde ein Defekt im unteren Uterinsegment festgestellt, welcher jedoch allenthalben von intaktem Peritoneum überzogen war. Puls 120. Leib weich, Temp. stets normal. Ergotin, Eisbeutel. Weiterer Verlauf ohne jede Störung. Die Frau war 8 mal durch die Zange, zweimal durch Perforation des Kindes, einmal durch Hebosteotomie und einmal durch künstliche Frühgeburt entbunden worden. 1 Abort.

Atonia uteri kam im Berichtsjahre 9 mal zur Beobachtung, davon zweimal bei Plac. pr. 2 Frauen starben.

Im folgenden sollen die beiden durch Carcinom komplizierten Schwangerschaften geschildert werden, wovon 1 Fall letal verlief.

Fall I: Die 31 jährige VI.-p., deren frühere Geburten sämtlich spontan verlaufen waren, kam am Ende der Schwangerschaft mit guter Wehentätigkeit in die Anstalt. Bei der inneren Untersuchung ergab sich ein fortgeschrittenes Carcinom an der hinteren Muttermundlippe. Das Befinden in der Schwangerschaft war gut, im 6. Monat war eine kurze Blutung aufgetreten. Wegen des drohenden Blutverlustes und der mangelnden Dehnungsfähigkeit des Muttermundes wurde die operative Beendigung der Schwangerschaft beschlossen. Da das Ca. bereits in die Parametrien eingebrochen war, wurde transperitoneal operiert. Geburt eines lebendreifen Kindes, das nach 14 Tagen starb. Das Wochenbett verlief völlig fieberfrei, es bestand subjektiv völliges Wohlbefinden. Nach 4 Wochen erhielt die Frau eine Einlage von 165 mgr. Mesothorium, 20 Stunden lang. Nach 6 Wochen Entlassung.

Im II. Falle wurde die 35 jährige XI.-p., die wegen Portio Carcinom bereits seit 2 Monaten in Mesothoriumbehandlung stand, im 8. Schwangerschaftsmonat durch die Hysterostoma-

tomie entbunden. Beim Anhaken der Muttermundslippe riß das bröcklige Ca.-Gewebe ein. Die Infiltration ging auch auf die Blasenwand über, sodaß auch diese einriß. Wendung und Extraktion eines 42 cm langen, 1600 gr schweren Mädchens, das bald darauf infolge angeborener Lebensschwäche starb. Manuelle Lösung der Placenta. Naht. Zwei Stunden nach der Operation trat heftige Blutung auf, die auch nach Eisenchlorid-Tamponade und Anlegung der Aderpresse nicht sistierte, sodaß bald darauf Ex. let. erfolgte.

Uebersicht über die Ursachen sämtlicher Todesfälle in der Frauenklinik 1915.

Fall 1: 30jährige VI.-p. wird wegen Blutung im III. Schwangerschaftsmonat eingeliefert. Therapie: Ausräumung des Uterus, heiße Spülung, Tamponade. Nach 9 Tagen Tod an Sepsis.

Fall 2: Spontangeburt, vom 5. Wochenbettage an remittierendes Fieber. Am 26. Tage Tod an Pneumonie.

Fall 3: Eklampsie.

Fall 4: 34jährige II.-p. Spontangeburt. Placenta auf Credé. Vom 5. Wochenbettage an Fieber. Am 14. Tage Tod unter Erscheinungen eines Herz-Kollapses.
Sektionsbefund: Septische Endometritis, eitrige Nephritis, Brochopneumonie.

Fall 5: Nach transperitonealem Kaiserschnitt Tod an Pneumonie und Peritonitis.

Fall 6: Placenta prävia, Hystrostomatomie, Wendung, Extraktion, wegen unstillbarer Blutung aus dem unteren Uterinsegment Totalexstirpation. Vom 4. Tage ab Fieber. Am 13. Tage Ex. let.
Sektionsbefund: Parametraner Abszeß, Phlegmone der vorderen Bauchwand mit fistulösem Durchbruch nach außen, eitrige, fibrinöse Pleuritis rechts, gangränosierende Pneumonie des Unter- und Mittellappens, Lungen-Oedem. Allgemeine parenchymatöse Degeneration der Organe.

Fall 7: Plac. pr., Hysterostomatomie, Perforation.

Fall 8: Einige Stunden nach Spontangeburt Tod an Herzschwäche.

Fall 9: 9 Tage nach Spontangeburt Tod infolge Sepsis.

Fall 10: Enges Becken I.$^0$, Querlage, transperitonealer Kaiser, Totalexstirpation wegen Abblätterung der Lig. lata.

Fall 11: Sepsis nach Spontangeburt. Nach 185 tägigem Krankenlager in der Klinik erfolgte der Tod unter Erscheinungen zunehmender Inanition.

Fall 12: Nach transperit. Kaiser wegen engen Beckens III.$^0$ Tod an Pleuro-Pneumonie.

Fall 13: Verblutung nach künstlicher Frühgeburt mittels Hysterostomatomie wegen Portio Carcinom.

Fall 14: Völlig entbunden mit Uterusruptur eingeliefert. Total-Exstirpation.

Fall 15: Die 39jährige XII.-p. hielt sich schon längere Zeit in dem für gravide Kriegersfrauen eingerichteten Zimmer auf. Sie litt an schwerer Mitralinsuffizienz und rechtsseitiger Spitzenaffektion mit Blutspucken. Zeitpunkt der Schwangerschaft: IX. Monat. Der polyklinische Arzt schickte sie wegen drohender Frühgeburt auf den Kreiß-Saal. Dort angekommen brach sie tot zusammen. 4 Minuten post mortem wurde durch Kaiserschnitt an der Toten ein 52 cm großes, 4000 gr schweres, tief asphyktisches Kind entwickelt. Trotz einstündiger Wiederbelebungsversuche (Wechselbäder, Herzmassage, Schultze'sche Schwingungen) wurde der Herzschlag immer schwächer, schließlich Exit. des Kindes. Sektionsbefund der Mutter: Chronische Endocarditis der Mitralis, Hypertrophie der rechten und linken Ventrikels, Lungen-Oedem, Bronchiolitis mit bronchopneumonischen Herden, Stauungskatarrh.
Sektionsbefund des Kindes: Hypertrophie des Thymus, Struma congenita, Hypertrophie des gesamten lymphatischen Apparates, akute Stauung in den paren chymatösen Organen. Subdurale und subepicardiale Ekchymosen. Lufthaltige Lungen.

Fall 16: Die 29jährige I.-p. wurde im IX. Schwangerschaftsmonat von der Poliklinik wegen drohender Frühgeburt eingewiesen. Temp. bei der Aufnahme 36,9°. Entbindung durch Forceps. Am Abend trat Fieber auf, das weiterhin bestehen blieb mit zahlreichen Schüttelfrösten mit Temp. bis 41°. Am 11. Tage wurde versucht, durch die Totalexstirpation und Venenunterbindung den septischen Prozeß zu koupieren. Operationsbericht: Unter Beckenhochlagerung Längsschnitt in der Linea alba. Nach Eröffnung der Bauchhöhle zeigt sich der kindskopfgroße, puerperale Uterus, linke Parametr. entzündlich verdickt, rechts frei. Totalexstirpation des Uterus unter Zurücklassung des rechten Ovariums, wobei sich nach Eröffnung des l. Parametr. eitrige Flüssigkeit in das Operationsgebiet ergießt. Unterbindung der Stümpfe, Peritonisierung der Wundflächen. Alsdann Freipräparieren der beiden Vv. epigastricae, wobei sich der rechte Ureter als stark erweitert erweist. Unterbindung. Drainage mit Dermatolgaze nach der Scheide, Schluß der Bauchhöhle. Am gleichen Tage Exit. letal. Beschreibung des Operations-

präparates: Uterus faustgroß, Peritonealüberzug des Uterus glatt und glänzend. An der linken Uteruskante eine weichere Vorbuchtung. Bei Schnitt senkrecht auf diese Partie eröffnet man Venen, die mit gelbem, rahmigem Eiter erfüllt sind. Venenwand entzündlich verändert. Perivasculäres Oedem. Das ganze Endometrium ist weißfarben und besonders an der Placentastelle in der Cervix schmierig belegt. Aus den angeschnittenen Gefäßlumen in der Cervix quillt dicker, gelber Eiter.
Anatomische Diagnose: Septische Endometritis, purulente Thrombophlebitis.

Fall 17: 25jährige II.-p. im 5. Schwangerschaftsmonat im tiefen diabetischen Koma mit Acidosis eingeliefert. Vor therapeutischen Maßnahmen erfolgt Exit. let.

Fall 18: 28jährige IV.-p. am 5. Tage post partum mit incompletter Uetrusruptur und septischer Peritonitis eingeliefert.
Sektionsbefund: Allgemeine eitrige Peritonitis, incompl. Uterusruptur links als Ausgangspunkt, septische puerperale Endometritis, allgemeine Sepsis, hypostatische Pneumonie. Der Arzt hatte drei Stunden nach Blasensprung aus Vorderhauptlage gewendet.

Fall 19: 33jährige III.-p. wegen puerperaler Sepsis nach manueller Placentalösung eingeliefert. Nach 3 Wochen Ex. let.
Sektionsbefund: Septische puerperale Endometritis, subakute septische Peritonitis. Großer paranephritischer Abszeß links. Eitrige Thrombose der V. femoralis und spermat. int. dext. Embolische Abszesse in der Niere.

Fall 20: Spontangeburt in der Klinik, Wochenbett o. B., sodaß Mutter und Kind nach 8 Tagen entlassen wurden. Nach zwei Tagen erneute Einlieferung mit 40,3° Temp. Sofort Fulmargin 5 ccm Uterusspülung ergibt eitriges Sekret. Nach wenigen Tagen Ex. let.
Sektionsergebnis: Frische septische Peritonitis. Hämorrhagische Schwellung der Ovarien.

Fall 21: Septischer Abort im IV. Monat.

Fall 22: 38jährige IX.-p. starb unentbunden auf dem Kreiß-Saal. (J. Nr. 2308.)

Fall 23: Sepsis nach extraperitonealem Kaiser wegen engen Beckens I.°. Siehe dort.

Fall 24: 28jährige VI.-p., als blutende Wöchnerin mit 38,4° Temperatur eingeliefert. Therapie: Ausräumung von Placentaresten, heiße Uterusspülung, Tamponade, Collargol. Nach 9 Tagen Ex. let.

Sektionsergebnis: Septische puerperale Endophlebitis mit Thrombophlebitis der Venen im Septum rectovaginale. Doppelseitige Pleuritis sero-fibrinosa-purulenta. Pericarditis exsudativa sero-fibrinosa mit Mediastinitis anterior. Dilatation des Herzens. Parenchymatöse Degeneration des Myocards. Akute parenchymatöse Nephritis. Allgemeine Drüsenschwellung.

Fall 25: Bald nach artific. Abort in der Klinik mittels Hysterostomatomie wegen sehr reduzierten Allgemeinzustandes Ex. let. an Herzkollaps.

Fall 26: Placenta praevia, Atonia uteri. $1^1/_2$ Stunden nach der Spontangeburt Ex. let.

Fall 27: Die 20jährige I.-p. wurde als Hausschwangere acht Tage vor der Spontangeburt in der Klinik untersucht. 6 Tage nach der Spontnageburt hohes Fieber. Uterusspülung. Ergotin, Eisblase, Aspirin, Antipyrin, Pyramidon. Es folgt ein langes schweres Krankenlager mit ständig hohem Fieber bis $40^0$, ein jauchendes Decubitusgeschwür löste das andere ab, bis nach 106tägigem Krankenlager in der Klinik der Tod an Inanition erfolgte.

Fall 28: 29jährige II.-p. als fiebernde Wöchnerin 12 Tage nach der Spontangeburt mit $39{,}8^0$ Temp. eingeliefert. Zahlreiche Schüttelfröste. Antistreptococcenserum und Collargolinjektionen ohne Erfolg. Nach 28 Tagen Ex. let. unter den Zeichen der Herzschwäche.

Fall 29: 25jährige III.-p. als fiebernde Wöchnerin mit $40^0$ Temp. eingeliefert: Vor 5 Tagen Spontangeburt, jedoch manuelle Placentalösung (ohne Narkose). Im Blut und in den Lochien Streptococcen. Antistreptococcenserum ohne Einfluß. Nach 2 Tagen Ex. let. unter Erscheinungen der Hyperpyrexie. Die Sektion wurde von den Angehörigen verweigert.

Fall 30: Schwangerschaftsnephritis, Eklampsie, Zwillinge, Zangengeburt des 1. Zwillings nach Muttermundincision. Wendung und Extraktion des 2. macerierten. Am 3. Wochenbettstage Fieber, aus der Wunde am Muttermund entleerte sich reichlich mißfarbener übelriechender Eiter. Ex. let.
Sektionsbefund: Ausgedehnte Vereiterung des Cavum Retzii, septische Endometritis.

Fall 31: Mit stark blutendem Cervixriß nach Ausräumung des Uterus im V. Monat eingeliefert. Tod an Verblutung.

Fall 32: Die 34jährige V.-p. wurde nach mißlungenem Wendungs- und Zangenversuch vom Arzt der Klinik überwiesen mit folgendem Schreiben: „1 Uhr Wasser gebrochen, Kopf sehr hoch, ausweichend, starke Furche,

Wendung nicht gelungen, trotz Fuß neben Kopf erreichbar. Zangenversuch ohne Erfolg." Aufnahmebefund: Kindliche Herztöne regelmäßig, kein Kontraktionsring sichtbar, dagegen zeichnen sich die Konturen der vollen Blase deutlich ab. Katheterismus. Die innere Untersuchung ergibt, daß der Kopf und der linke Fuß fest hoch im Beckeneingang eingepreßt stehen. Sofort extraperitonealer Kaiser, Entwicklung eines asphyktischen Kindes mit der Zange. Alle Wiederbelebungsversuche blieben erfolglos. In den Tagen nach der Operation fiel die Incongruenz zwischen der völlig normalen Temp. und dem sehr beschleunigten Puls auf (Mahler'sches Symtom), was auf Trombosen schließen ließ. Nach 5 Tagen Temp.-Steigerung, am folgenden Tag Ex. let. der Frau.
Sektionsbefund: Septische Endometritis, anscheinend ausgehend von der nicht ganz dichten Cervixwunde, die mit einer Eiterhöhle im Cavum Retzii kommuniziert. Bronchopneumonie des linken Unterlappens. Myodegeneratio cordis.

Fall 33: 22jährige II.-p., bei der in der Klinik die Spontangeburt eines lebendreifen Knaben und der Placenta erfolgte. Am 4. Tage nach der Geburt plötzlich 40° Fieber. Bei der sofort vorgenommenen Uterusspülung entleeren sich eitrige Eihautfetzen. In den Lochien Streptococcen-Reinkulturen. Die Temp. blieb hoch, es traten Schüttelfröste auf, septischer Ikterus. Am 16. Tage Ex. let.
Sektionsbefund: Allgemeine Sepsis, septischer Milztumor. Schwere Degeneration des Organparenchyms. Septischer Ikterus. Puerperale Endometritis. Thrombophlebitis der r. V. spermat., metastatische seröse Arthritis und Pusarthritis am linken Ellbogengelenk. Ulcera in der Vagina.

Fall 34: Sepsis nach Spontangeburt in der Klinik.

Fall 35: Eklampsie. Tod an Aspirationspneumonie.

Einmal wurde bei einer 22jährigen II.-p. im X. Schwangerschaftsmonat die Probelaparotomie ausgeführt. Die Frau gab an, am vorhergehenden Tage ausgeglitten und auf den Leib gefallen zu sein und seitdem heftige Schmerzen im Unterleib und rechtem Hüftgelenk zu haben. Da der Puls schlecht und die Gegend oberhalb der Symphyse druckempfindlich war, wurde, obwohl sowohl die äußere und innere als auch die Untersuchung der Blase keinen pathologischen Befund ergab. die Bauchhöhle durch einen ca. 3 cm langen Medianschnitt eröffnet und, da die Inspektion alles in bester Ordnung fand, sofort wieder geschlossen. 2 Tage nach der Probelaparotomie

erfolgte die Spontangeburt eines lebendfrischen Kindes von 50 cm Länge, ohne daß die Bauchwunde darunter litt. Am 23. Tage nach der Geburt wurde die Frau mit leicht eiternder Bauchwunde entlassen.

Im Berichtsjahre kamen im ganzen 288 Dammrisse zur Behandlung und zwar 113 I.$^0$, 91 II.$^0$, 1 III.$^0$, 69 ohne Angabe des Grades. 9 mal fand sich Scheidenriß allein, 5 mal Clitorisriß allein. In 5 Fällen war ein geplatzter Scheidenvarix die Quelle heftiger Blutung.

379 Frauen hatten Temperaturen über 37,8$^0$, wobei auch diejenigen eingeschlossen sind, die bereits mit erhöhter Temp. der Klinik eingewiesen wurden. Zweimal war Polyarthritis, einmal Pyelitis, 3 mal Pneumonie, 6 mal Bronchitis, 5 mal Angina, zweimal Erysipel, einmal Mastitis purulenta Ursache des Fiebers. In 18 Fällen führte die puerperale Sepsis zum Tode der Frau.

---

Zum Schlusse ist es mir eine angenehme Pflicht, Herrn Geheimrat Prof. Dr. Döderlein für die Ueberlassung des Themas und für die gütige Uebernahme des Referates, sowie Herrn Oberarzt Prof. Dr. Weber für die gütige Anleitung meinen verbindlichsten Dank auszusprechen.

## Lebenslauf.

Ich wurde am 4. Dezember 1888 zu Wiesbaden geboren. Nach 4jährigem Besuch der Volksschule trat ich in Sexta der dortigen Oberrealschule ein. 1908 erhielt ich das Zeugnis der Reife. Ich studierte zunächst 2 Semester an der Technischen Hochschule in München, dann widmete ich mich dem Studium der Medizin an der Universität München. Im Frühjahr 1913 legte ich am Realgymnasium zu Frankfurt die für Absolventen der Oberrealschule geforderte Prüfung in Latein ab. Oktober 1915 unterzog ich mich der ärztlichen Staatsprüfung. Bis 31. Januar 1916 war ich an der Universitäts-Frauenklinik München als Medicinalpraktikant tätig, wurde dann als ungedienter Landsturmmann einberufen und nach 6wöchentlicher Ausbildung zum Feld-Unterarzt ernannt. Seit 18. März bin ich bei E. L. J. R. 12 als Feld-Unterarzt tätig.

# Alters-Statistik der Gebärenden.

| Alter | Para | | | | | | | | | | | | | | | | | | | | | | | |
|---|---|---|---|---|---|---|---|---|---|---|---|---|---|---|---|---|---|---|---|---|---|---|---|---|
| | 1 | 2 | 3 | 4 | 5 | 6 | 7 | 8 | 9 | 10 | 11 | 12 | 13 | 14 | 15 | 16 | 17 | 18 | 19 | 20 | 21 | 22 | 23 | 24 |
| 14 | 2 | | | | | | | | | | | | | | | | | | | | | | | |
| 15 | 2 | | | | | | | | | | | | | | | | | | | | | | | |
| 16 | 7 | | | | | | | | | | | | | | | | | | | | | | | |
| 17 | 38 | | | | | | | | | | | | | | | | | | | | | | | |
| 18 | 79 | 5 | | | | | | | | | | | | | | | | | | | | | | |
| 19 | 125 | 13 | | | | | | | | | | | | | | | | | | | | | | |
| 20 | 176 | 28 | 3 | | | | | | | | | | | | | | | | | | | | | |
| 21 | 174 | 40 | 10 | 2 | | | | | | | | | | | | | | | | | | | | |
| 22 | 160 | 86 | 21 | 1 | 1 | | | | | | | | | | | | | | | | | | | |
| 23 | 141 | 92 | 16 | 4 | 1 | 1 | | | | | | | | | | | | | | | | | | |
| 24 | 122 | 72 | 36 | 6 | 5 | | | | | | | | | | | | | | | | | | | |
| 25 | 70 | 66 | 18 | 6 | 3 | | 1 | 1 | | | | | | | | | | | | | | | | |
| 26 | 65 | 59 | 30 | 8 | 7 | 2 | | 1 | | | | | | | | | | | | | | | | |
| 27 | 47 | 52 | 24 | 11 | 5 | 3 | 1 | | | | | | | | | | | | | | | | | |
| 28 | 40 | 35 | 19 | 19 | 4 | 4 | 2 | 1 | 1 | | | | | | | | | | | | | | | |
| 29 | 35 | 26 | 24 | 13 | 7 | 7 | 4 | 2 | 2 | | | | | | | | | | | | | | | |
| 30 | 21 | 22 | 29 | 13 | 19 | 8 | 3 | 1 | 2 | | 1 | | | | | | | | | | | | | |
| 31 | 19 | 16 | 14 | 5 | 2 | 6 | 7 | 3 | 4 | | | | | | | | | | | | | | | |
| 32 | 10 | 25 | 9 | 9 | 6 | 9 | 5 | 2 | 1 | 3 | | | | | | | | | | | | | | |
| 33 | 4 | 13 | 10 | 8 | 5 | 7 | 6 | 3 | 4 | 1 | 1 | 1 | | | | | | | | | | | | |
| 34 | 7 | 15 | 11 | 8 | 2 | 4 | 7 | 2 | 1 | 2 | | | | | | | | | | | | | | |
| 35 | 9 | 9 | 2 | 8 | 6 | 6 | 7 | 1 | 3 | 1 | 3 | 2 | | 2 | | | | | | | | | | |
| 36 | 8 | 7 | 4 | 4 | 4 | 8 | 4 | 2 | 2 | 2 | | | 1 | 1 | | 1 | | | | | | | | |
| 37 | 5 | 2 | 13 | 9 | 2 | 9 | 5 | 4 | 3 | 5 | | 1 | 2 | | 1 | | | | | | | | | |
| 38 | 3 | 8 | 6 | 6 | 4 | 8 | 3 | 3 | 3 | 2 | 3 | 2 | 1 | 1 | | | | | | | | | | |
| 39 | 4 | 2 | 2 | 1 | 3 | 9 | 6 | 3 | 2 | 1 | 1 | 1 | 2 | | 1 | | | | | | | | | |
| 40 | 1 | | | 4 | 4 | 3 | 4 | 5 | 1 | 2 | 3 | 3 | 2 | 1 | | | | | | | | | | |
| 41 | 2 | | 2 | 2 | | 2 | 1 | 2 | 1 | 2 | | 3 | 2 | 1 | | 1 | | | | | | | | |
| 42 | | 2 | 1 | | 3 | 3 | 2 | 1 | 2 | | 1 | 3 | | | 2 | 1 | 1 | | | | | | | |
| 43 | 1 | 1 | | | 1 | 2 | 1 | 1 | 1 | 1 | 2 | 1 | 2 | | 1 | | | | | | | | | |
| 44 | | 1 | | 2 | | | 3 | | 1 | 1 | | | | | | | | | | | | | | |
| 45 | 2 | | | 1 | 1 | 1 | 1 | | | | | | | | | | | | | | | 1 | | |
| 46 | | 1 | | | | | | | | | | 1 | | | | | | | | | | | | 1 |
| 47 | | | | 1 | 1 | | | | | | | | | | | | | | | | | | | |
| 48 | | | | | | 1 | | | | | | | | | | | | | | | | | | |
| 49 | | | | | | | | | | | 1 | | | | | | | | | | | | | |